

# דלקת זקיק השערה המדומה

דלקת זקיק השערה המדומה - PFB (Pseudofolliculitis barbae) זו דלקת בעור המאופיינת בפפולות ופוסטולות ומייצגת תגובה דלקתית של הגוף נגד שערות חודרניות

## הסרת שיער באמצעות מכונה -

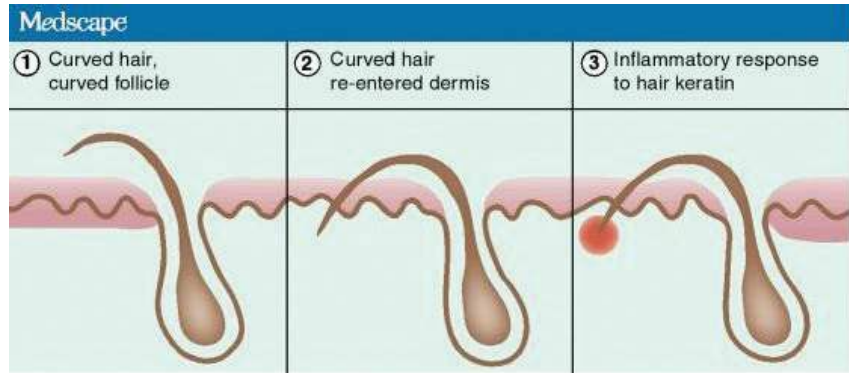
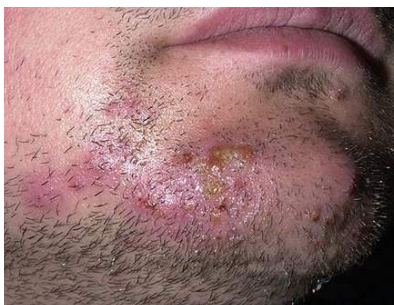מכונת גילוח עדיפה על פני סכין גילוח מאחר וניתן לכוון את אורך השערה. האזורים המומלצים בגילוח במכונה הם בין 0.5-1 מ"מ.

## הסרת שיער באמצעות סכין גילוח -

במידה ומשתמשים בסכין גילוח, לרוב מומלץ להשתמש בסכין בעל להב אחד על פני סכיני גילוח עם מספר להבים בגלל הסיכון המוגבר להתפתחות שיערות חודרניות בעת גילוח צמוד לעור.

## הסרת שיער בצורה כימית - שיטה

חלופית נוספת להסרת שיער הינה באמצעות מסירי שיער כימיים. קיימות פורמולציות מגוונות לתכשירים מסוג זה החל מקרם, משחה, או אבקה. תכשירים אלו מכילים חומרים שונים המחלישים את הקשרים הדיסולפידיים בקרטין ומאפשרים להסיר את השיער בקלות. שימו לב, שיש לבצע שימוש זהיר בתכשירים אלה, בשל הפוטנציאל שלהם לגרום לאלרגיית עור ממגע כתוצאה מחשיפה ממושכת לחומר. ולכן, חשוב להקפיד על הוראות הייצור ולבצע בדיקה ראשונית באזור קטן על פני העור לפני שמטפלים באזור השעיר כולו. חשוב לציין, שטיפול רפואי אנטיביוטי לדלקת זקיק השערה המדומה ניתן רק במקרים בהם התפתח זיהום בקטריאלי משני. ולכן, הטיפול הראשוני מתבצע בעיקר אצל בעלות המקצוע העוסקות בהסרת שיער באופן זמני או לצמיתות. ●



## טיפול

בניגוד לדלקת זקיק השערה הבקטריאלי Bacterial folliculitis - שהגורם הראשוני להתפרצות הדלקת הינו זיהום בקטריאלי של חיידק הסטפילוקוק זהוב (Staphylococcus aureus), ולכן הטיפול הראשוני יתמקד בעיקר בטיפול באמצעות חומרים אנטיביוטיים הפועלים נגד החיידק. בדלקת זקיק השערה המדומה הגורם הראשוני הינו השערות החודרניות ולכן הטיפול יתמקד בעיקר במניעת החדירה של השערה.

**טיפול מונע -** הפסקת פעולת הגילוח תוביל לפתרון הבעיה ולהעלמות הפפולות במרבית המקרים. עם זאת, למטופלים רבים הפסקת הגילוח אינה אפשרות מסיבות שונות אם בגלל דרישות התפקיד או העדפות אישיות. לכן, יש צורך בגישות טיפוליות שונות, למשל, שינויים בצורת הגילוח, טיפול בתכשירים הביתה וטיפולים בקליניקה:

## הנחיות טיפוליות

חלק חשוב מאוד מתהליך הטיפול הוא להסביר למטופל על הגורמים להתפתחות דלקת זקיק השערה מדומה ועל אפשרויות הטיפול. ישנן מספר טכניקות להסרת שיער המומלצות למטופלים הסובלים מדלקת זקיק השערה המדומה.

## הגורם להתפתחות דלקת זקיק השערה המדומה

הגורם להתפתחות דלקת זקיק השערה המדומה הוא בעיקר מבנה השערה. כאשר השיער קשה ומקורזל השערה עלולה להתקרזל ולהתקפל ולחדור לתוך העור. החדירה של השערה לתוך העור גורמת להפעלה של תגובה דלקתית שהגוף בדרך כלל מפעיל נגד גורם זר, אלא שהפעם הגוף מפעיל תגובה זו נגד השערה עצמה. מסיבה זו, גברים המתגלחים סובלים לעיתים קרובות מדלקת זקיק השערה המדומה מאחר והגילוח גורם להיווצרות קצה חד של השערה המסייע לה לדקור את העור ולחדור פנימה ולגרום לתגובה דלקתית. בדרך כלל התופעה מתבטאת בפנים, באזורי הצוואר והסנטר ואילו השפם ופאות הלחיים לרוב אינם מעורבים. גם אצל נשים המתגלחות ניתן לראות מאפיינים קליניים דומים באזורים בהם מתבצעת הסרת השיער, למשל, בית השחי, מפשעות ורגליים.

## מאפיינים קליניים - המאפיינים

הקליניים של דלקת זקיק השערה המדומה הם אריתמה, ו/או היפרפיגמנטציה של זקיק השערה עם הופעת פפולות ופוסטולות מסיבי לזקיק השערה. סיבוכים אפשריים כוללים: פיגמנטציה פוסט אינפלמטורית וצלקות היפר-טרופיות